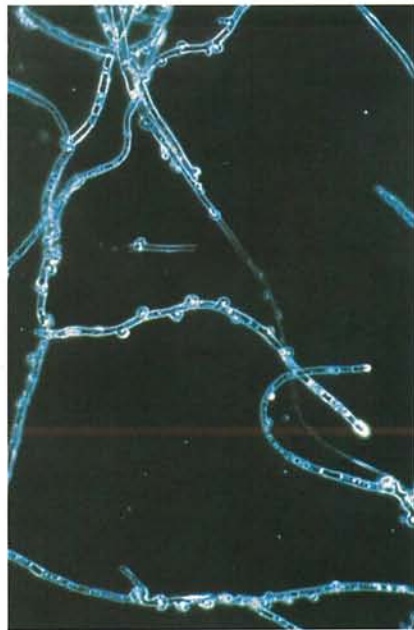




14.1 Chancre à *Itersonilia*; lésion à l'épaulement d'un panais. p. 219



14.2 Chancre à *Itersonilia*; mycélium montrant des anses d'anastomose. p. 219



14.4 *Phoma* du panais; lésions foliaires nécrotiques et chancres sur les pétioles. p. 220



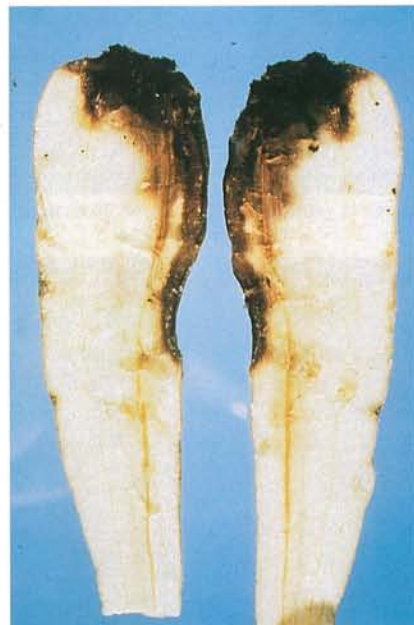14.3 Chancre à *Itersonilia*; lésions foliaires nécrotiques brunes entourées de halos vert pâle. p. 219



14.5 *Phoma* du panais; symptômes de brûlure foliaire. p. 220



14.6 *Phoma* du panais; partie supérieure d'un pétiole montrant le symptôme de la «crosse de berger». p. 220



14.7 *Phoma* du panais; lésion à l'épaulement et au collet d'un panais. p. 220



14.8 Papillon du céleri; larve à maturité montrant ses glandes odoriférantes déployées. p. 222